FONDAZIONE INIZIATIVE ZOOPROFILATTICHE E ZOOTECNICHE
BRESCIA - ITALY

Elanco Animal Health
Divisione della Eli Lilly Italia

GUIDA ALLA DIAGNOSI NECROSCOPICA IN PATOLOGIA DEL CONIGLIO

Marcelo De las Heras – José Antonio García de Jalón

63

EDITO A CURA DELLA
FONDAZIONE INIZIATIVE ZOOPROFILATTICHE
E ZOOTECNICHE - BRESCIA

FONDAZIONE INIZIATIVE ZOOPROFILATTICHE E ZOOTECNICHE
- BRESCIA -

Elanco Animal Health
Divisione della Eli Lilly Italia

GUIDA ALLA DIAGNOSI NECROSCOPICA IN PATOLOGIA DEL CONIGLIO

Marcelo De las Heras – José Antonio García de Jalón

Edizione italiana a cura di Antonio Lavazza

EDITO A CURA DELLA
FONDAZIONE INIZIATIVE ZOOPROFILATTICHE
E ZOOTECNICHE - BRESCIA
Via A. Bianchi, 1 - 25124 Brescia

Nella stessa collana sono stati pubblicati i seguenti volumi:

1 - 1979 Infezioni respiratorie del bovino
2 - 1980 L'oggi e il domani della sulfamidoterapia veterinaria
3 - 1980 Ormoni della riproduzione e Medicina Veterinaria
4 - 1980 Gli antibiotici nella pratica veterinaria
5 - 1981 La leucosi bovina enzootica
6 - 1981 La «Scuola per la Ricerca Scientifica» di Brescia
7 - 1982 Gli indicatori di Sanità Veterinaria nel Servizio Sanitario Nazionale
8 - 1982 Le elmintiasi nell'allevamento intensivo del bovino
9 - 1983 Zoonosi ed animali da compagnia
10 - 1983 Le infezioni da Escherichia coli degli animali
11 - 1983 Immunogenetica animale e immunopatologia veterinaria
12 - 1984 5° Congresso Nazionale Associazione Scientifica di Produzione Animale
13 - 1984 Il controllo delle affezioni respiratorie del cavallo
14 - 1984 1° Simposio Internazionale di Medicina veterinaria sul cavallo da competizione
15 - 1985 La malattia di Aujeszky. Attualità e prospettive di profilassi nell'allevamento suino
16 - 1986 Immunologia comparata della malattia neoplastica
17 - 1986 6° Congresso Nazionale Associazione Scientifica di Produzione Animale
18 - 1987 Embryo transfer oggi: problemi biologici e tecnici aperti e prospettive
19 - 1987 Coniglicoltura: tecniche di gestione, ecopatologia e marketing
20 - 1988 Trentennale della Fondazione Iniziative Zooprofilattiche e Zootecniche di Brescia, 1956- 1986
21 - 1989 Le infezioni erpetiche del bovino e del suino
22 - 1989 Nuove frontiere della diagnostica nelle scienze veterinarie
23 - 1989 La rabbia silvestre: risultati e prospettive della vaccinazione orale in Europa
24 - 1989 Chick Anemia ed infezioni enteriche virali nei volatili
25 - 1990 Mappaggio del genoma bovino
26 - 1990 Riproduzione nella specie suina
27 - 1990 La nube di Chernobyl sul territorio bresciano
28 - 1991 Le immunodeficienze da retrovirus e le encefalopatie spongiformi
29 - 1991 La sindrome chetosica nel bovino
30 - 1991 Atti del convegno annuale del gruppo di lavoro delle regioni Alpine per la profilassi delle mastiti
31 - 1991 Allevamento delle piccole specie
32 - 1992 Gestione e protezione del patrimonio faunistico
33 - 1992 Allevamento e malattie del visone
34 - 1993 Atti del XIX Meeting annuale della S.I.P.A.S., e del Convegno su Malattie dismetaboliche del Suino
35 - 1993 Stato dell'arte delle ricerche italiane nel settore delle biotecnologie applicate alle scienze veterinarie e zootecniche - Atti 1ª conferenza nazionale
36 - 1993 Argomenti di patologia veterinaria
37 - 1994 Stato dell'arte delle ricerche italiane sul settore delle biotecnologie applicate alle scienze veterinarie e zootecniche
38 - 1995 Atti del XIX corso in patologia suina e tecnica dell'allevamento
39 - 1995 Quale bioetica in campo animale? Le frontiere dell'ingegneria genetica
40 - 1996 Principi e metodi di tossicologia in vitro
41 - 1996 Diagnostica istologica dei tumori degli animali
42 - 1998 Umanesimo ed animalismo
43 - 1998 Atti del Convegno scientifico sulle enteropatie del Coniglio
44 - 1998 Lezioni di citologia diagnostica veterinaria
45 - 2000 Metodi di analisi microbiologica degli alimenti
46 - 2000 Animali, terapia dell'anima
47 - 2001 Quarantacinquesimo della Fondazione Iniziative Zooprofilattiche e Zootecniche di Brescia, 1955- 2000
48 - 2001 Atti III Convegno Nazionale di Storia della Medicina Veterinaria
49 - 2001 Tipizzare le salmonelle
50 - 2002 Atti della giornata di studio in Cardiologia Veterinaria
51 - 2002 La valutazione del benessere nella specie bovina
52 - 2003 La ipofertilità della bovina da latte
53 - 2003 Il benessere dei suini e delle bovine da latte: punti critici e valutazione in allevamento
54 - 2003 Proceedings of the 37th international congress of the ISAE
55 - 2004 Riproduzione e benessere in coniglicoltura: recenti acquisizioni scientifiche e trasferibilità in campo
56 - 2004 Guida alla diagnosi necroscopica in patologia suina
57 - 2004 Atti del XXVII corso in patologia suina e tecnica dell'allevamento
58 - 2005 Piccola storia della Medicina Veterinaria raccontata dai francobolli
59 - 2005 IV Congresso Italiano di Storia della Medicina Veterinaria
60 - 2005 Atti del XXVIII corso in patologia suina e tecnica dell'allevamento
61 - 2006 Atlante di patologia cardiovascolare degli animali da reddito
62 - 2006 Cinquantesimo della Fondazione Iniziative Zooprofilattiche e Zootecniche di Brescia, 1955- 2005

Indice

Introduzione 5

Presentazione all'edizione spagnola 7

Pelle e tessuto connettivo sottocutaneo 8

Mixomatosi 8
Tigna (dermatomicosi) 14
Rogna auricolare 15
Ascessi sottocutanei 16
Fibromi e ascessi sottocutanei 16
Pododermatite ulcerativa 17
Edema sottocutaneo 18
Fibroma cutaneo 18
Pigmentazione post mortem 19

Apparato respiratorio e cuore 20

Malattia virale emorragica 20
Rinite batterica 21
Malattia virale emorragica 21
Polmonite enzootica 23
Polmonite interstiziale 28
Mixomatosi 29

Apparato digerente 30

Cisticercosi viscerale 30
Cisticercosi 30
Colibacillosi 31
Colibacillosi endotossica 35
Enteropatia 36
Enterite mucoide 38
Parassitosi ciecale 40
Granulomi parassitari 40
Coccidiosi epatica 41
Cisticercosi epatica 43
Malattia virale emorragica 44

Apparato urinario e riproduttore 46

Aplasia renale 46
Infarti renali 46
Encephalitozoonosi 47
Mastite acuta da Pasteurella 48
Mastite subacuta da Pasteurella 49
Torsione uterina 50
Metrite emorragica 50
Mummificazione fetale 51
Orchite da Pasteurella 51

Sistema nervoso 52

Encephalitozoonosi 52
Melanosi meningea 54

Introduzione

Nelle moderne imprese zootecniche i Veterinari debbono essere in grado di seguire tutta la filiera produttiva che si estende dall'ambiente all'alimentazione, dalla diagnosi alla profilassi delle malattie, dalla macellazione degli animali alla loro trasformazione, commercializzazione e controllo igienico sanitario dei prodotti destinati al consumatore.
La conoscenza e la prevenzione delle malattie rappresentano gli aspetti principali al fine dell'ottimizzazione delle produzioni e per qualificare e valorizzare la professione del Veterinario negli allevamenti industriali.
Le responsabilità ed i problemi che ne derivano possono essere affrontati e superati solo se si è sorretti da un'adeguata preparazione tecnico-scientifica. In questo contesto l'approfondimento delle conoscenze sulle tecniche necroscopiche e delle principali lesioni riscontrabili in corso di malattia rappresenta il primo passo verso l'acquisizione di quegli elementi fondamentali per meglio formulare il sospetto diagnostico ed indirizzare correttamente l'analista di laboratorio. Inoltre, non secondario è l'ausilio che una corretta interpretazione delle alterazioni osservabili in sede necroscopica può fornire nell'impostare i primi essenziali correttivi, a livello manageriale, gestionale e terapeutico. Tutti aspetti questi che in ultima analisi qualificano fortemente il veterinario d'azienda ed aiutano ad accrescerne la professionalità.

La Fondazione Iniziative Zooprofilattiche e Zootecniche di Brescia, in considerazione dei lusinghieri risultati ottenuti nel corso degli ultimi anni nell'organizzazione di Corsi dedicati a tematiche che riguardano la coniglicoltura, e continuando la propria tradizione editoriale di pubblicazione di Quaderni finalizzati alla formazione a approfondimento tecnico scientifico di veterinari e operatori del settore agro-zootecnico, alcuni dei quali già in passato dedicati al coniglio (n. 19 del 1987 - Coniglicoltura: tecniche di gestione, ecopatologia e marketing; n. 43 del 1988 – Atti del convegno scientifico sulle enteropatie del coniglio; n. 55 del 2004 – Riproduzione e benessere in coniglicoltura: recenti acquisizioni scientifiche e trasferibilità in campo) intende ora proporre a tutti gli operatori di questa importante filiera zootecnica una "**Guida alla diagnosi necroscopica in patologia del coniglio**" proprio allo scopo di far acquisire quella preparazione tecnico-scientifica necessaria nell'esercizio della pratica quotidiana, con la finalità di *completare ed approfondire soprattutto in senso pratico-applicativo le conoscenze relative agli aspetti necroscopici della patologia del coniglio.*

A. Lavazza
Curatore dell'edizione italiana

Presentazione
all'edizione spagnola

Il coniglio è una specie animale che è stata utilizzata come alimento base per molti nostri antenati. Al tempo stesso, la carne di questo animale è molto apprezzata per la sua tenerezza, per il suo elevato contenuto proteico, e, perché non ricordarlo, per essere uno degli ingredienti base di uno dei nostri piatti più conosciuti al mondo, ovvero la "paella valenciana", senza però dimenticare la varietà di modi di cucinare il coniglio che sono una tradizione consolidata del nostro paese.

È evidente che questo non sia un libro di ricette di cucina. È invece nostro desiderio presentare un libro di immagini fotografiche che vorremmo fosse di aiuto per i veterinari ed i produttori, che rappresentano importantissimi anelli della catena della produzione industriale della carne di coniglio.

Nelle pagine che seguono questa presentazione vengono mostrate le lesioni più frequenti che abbiamo osservato durante la nostra attività di anatomo-patologi al tavolo necroscopico. Speriamo possano essere d'ausilio alla vostra attività quotidiana e di complemento ad altre fonti bibliografiche oggi disponibili.

Gli autori desiderano ringraziare sentitamente la ELANCO VALQIMICA S.A. per aver gentilmente sostenuto la realizzazione di questa guida. In particolare desideriamo ringraziare il Dr. Juan Pascual per la sua costante amicizia e supporto fornitoci. Non potremmo concludere senza aver ricordato e ringraziato i nostri colleghi veterinari specialisti di conigli, che riteniamo a tutti gli effetti coautori, anche se anonimi, di questo libro. Da ultimo ringraziamo i nostri amici di SERVET per il magnifico lavoro realizzato.

Gli Autori
Saragozza (Spagna), 2004

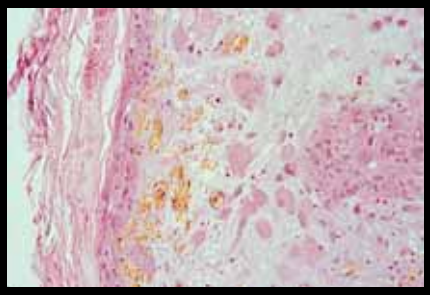

1. Mixomatosi. Palpebra.

2. Mixomatosi. Le lesioni acute indotte da un poxvirus del genere leporipoxvirus si manifestano maggiormente a livello della testa e dei genitali esterni che appaiono aumentati di volume. Le orecchie appesantite sono di solito abbassate e si accompagnano a tumefazioni (noduli) della testa.

3. Mixomatosi. Osservando in dettaglio la testa si può vedere che le palepebre tumefatte sono spesso socchiuse ed in taluni casi i conigli diventano ciechi in quanto impossibilitati a muoverle.

4. Mixomatosi. La testa e le palpebre, completamente tumefatte, sono spesso associate alla presenza di essudato che impedisce l'apertura degli occhi.

5. **Mixomatosi**. In questa immagine possiamo apprezzare la normale evoluzione delle lesioni che esitano in una chiusura completa degli occhi per la presenza di un accumulo di essudato.

6. **Mixomatosi**. All'apertura degli occhi si può osservare una grave congiuntivite con abbondante secreto che ricopre le palpebre. In questi casi sono frequenti le complicanze batteriche.

7. Mixomatosi. In quei conigli che presentano un certo grado di resistenza al virus, vi è la tendenza alla comparsa di lesioni focalizzate, pseudotumurali nella zona delle labbra, in associazione a lesioni congiuntivali.

8. **Mixomatosi**. Come già ricordato in precedenza e come evidente in questa immagine, la tumefazione della zona ano-genitale è una lesione altrettanto caratteristica della mixomatosi acuta.

9 e 10. Mixomatosi. In quei conigli che hanno sviluppato un certo grado di immunità possono comparire lesioni sotto forma di placche nodulari sulle orecchie, associate o meno a lesioni labiali e oculari.

11 e 12. Mixomatosi. Queste lesioni a forma di placca si possono ulcerare e originare croste, di dimensioni più o meno ampie, che coprono le orecchie.

13 e 14. Tigna (dermatomicosi). In queste due immagini si possono osservare quadri di dermatite alopecia caratteristici dell'azione patogena di un fungo. Queste micosi di solito sono fortemente contagiose per l'uomo.

15 e 16. Rogna auricolare. Gli acari del genere *Psoroptes* sono gli agenti eziologici di questa otite esterna, nel corso della quale si ha un'imponente essudazione con formazione di ampie zone crostose. Può portare ad emanare un odore assai sgradevole.

17. Ascessi sottocutanei. Questo tipo di lesione sottocutanea si può manifestare in qualsiasi area cutanea, ma più di frequente nella regione del petto. La dimensione delle lesioni è variabile e alla palpazione se ne apprezza la elevata consistenza e la mobilità. Al taglio è tipico il riscontro di materiale purulento, a volte molto denso.

18. Fibroma e ascessi sottocutanei. È frequente il riscontro di noduli duri alla palpazione nel tessuto sottocutaneo del coniglio. La maggior parte dei casi corrisponde ad ascessi da Pasteurella. Negli allevamenti in cui tale problema è frequente, si riscontrano di solito anche un elevato numero di mastiti e polmoniti.

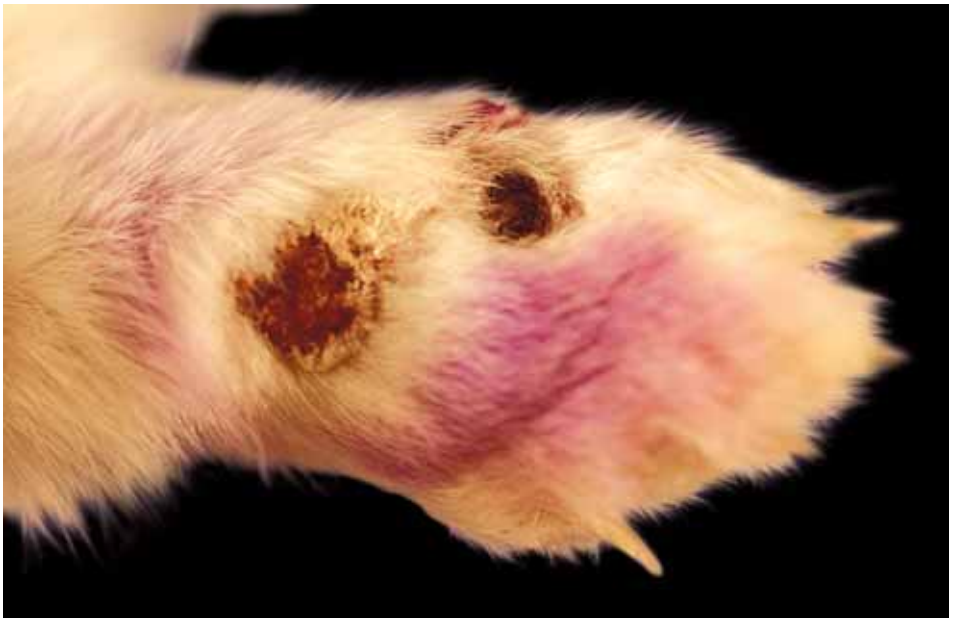

19 e 20. Pododermatite ulcerativa. Anche conosciuta con il nome "piaghe podali" ("sore hocks" in inglese, "mal de patas" in spagnolo). Compaiono, soprattutto sulle zampe posteriori, erosioni o vere e proprie ulcere sanguinanti, anche profonde. L'origine di queste lesioni è legata alle caratteristiche delle gabbie unitamente a contaminazioni batteriche.

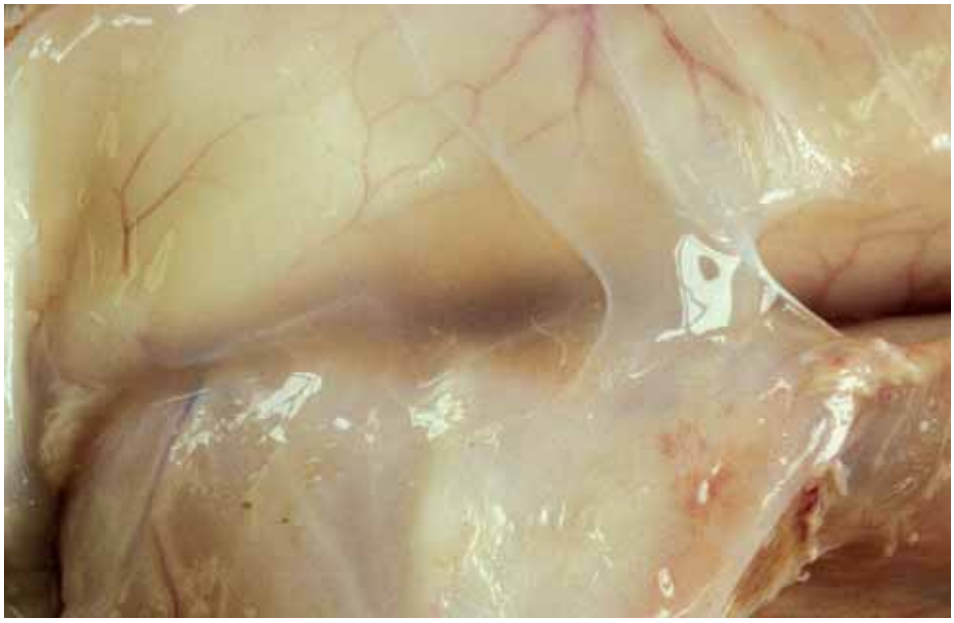

21. Edema sottocutaneo. Un tessuto sottocutaneo di aspetto gelatinoso è indice di comparsa di un edema. Questa lesione è solita comparire in concomitanza con lesioni renali da *Encephalitozoon cuniculi.*

22. Fibroma cutaneo. Non è molto frequente vedere questa lesione nei conigli di allevamento, mentre al contrario sembra molto comune nella lepre. Questa lesione ha di solito forma nodulare e più di rado variabile. Si attribuisce un'eziologia virale (leporipoxvirus).

23. Pigmentazione post-mortale. La crescita di alghe (*Prototeca*) sulla superficie di una carcassa di coniglio determina una colorazione anomala, che induce a dichiarare la carne non destinabile al consumo umano. Tale fenomeno si manifesta solitamente dopo la fase di aerazione delle carcasse.

24. Malattia virale emorragica. L'infezione con un calicivirus è responsabile di questa malattia che induce un quadro emorragico acuto con epistassi, che può essere molto evidente con presenza di sangue più o meno abbondante che imbratta le narici.

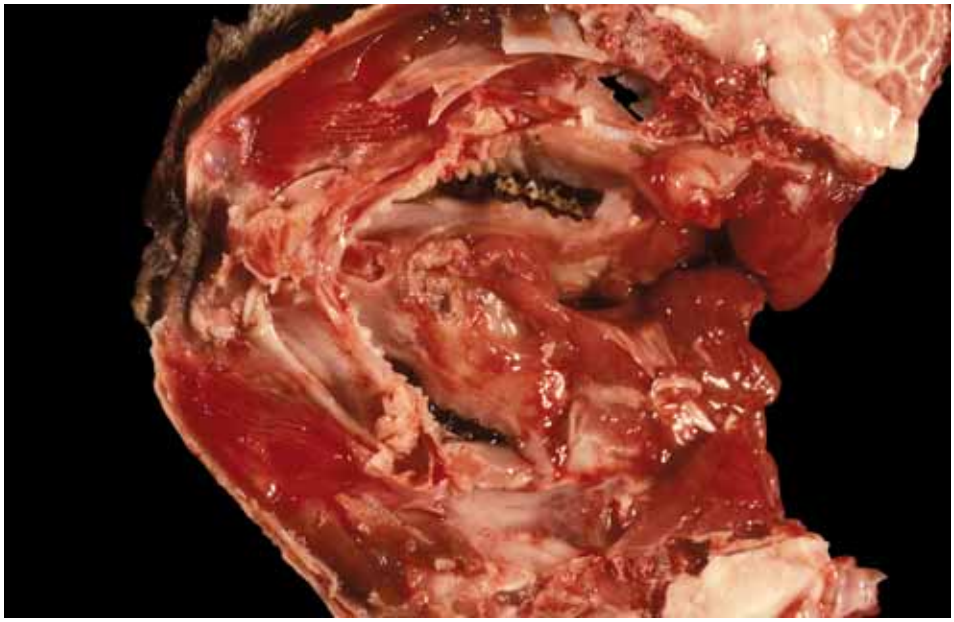

25. Malattia virale emorragica. L'esame della sezione di taglio delle fosse nasali conferma la provenienza nasale del sangue che si raccoglie sulle parti circostanti le narici, fino ad arrivare ad avere emorragie molto intense.

26. Rinite batterica. Nelle infezioni batteriche, tipo quelle da *Bordetella bronchiseptica*, si possono sviluppare riniti mucopurulente, che provocano starnuti e la tendenza a strofinarsi il naso con le zampe anteriori.

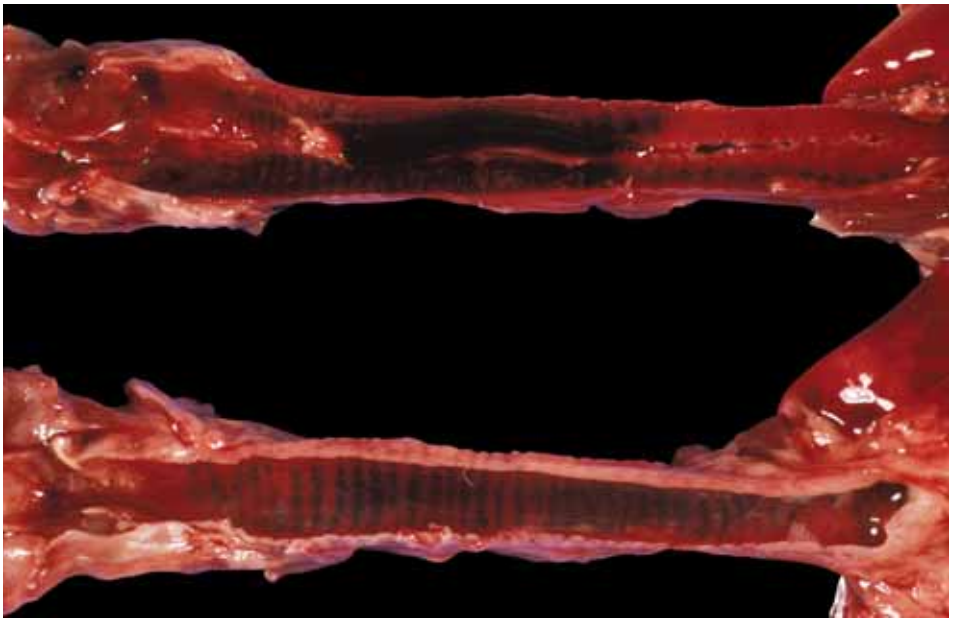

27. Malattia virale emorragica. Anche le emorragie tracheali sono molto caratteristiche di questa malattia e possono arrivare ad assumere livelli di gravità ed estensione estreme come dimostra questa immagine.

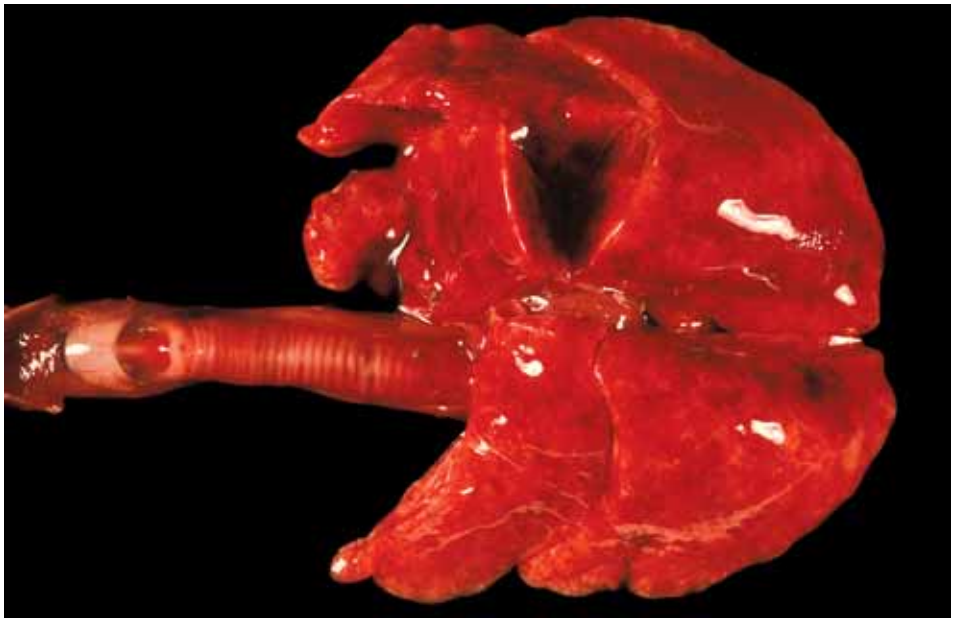

28. **Malattia virale emorragica**. Nel corso di questa malattia è molto frequente il riscontro di emorragie puntiformi, petecchie o a carta geografica a livello polmonare, che costituiscono una lesione tipica di questa malattia.

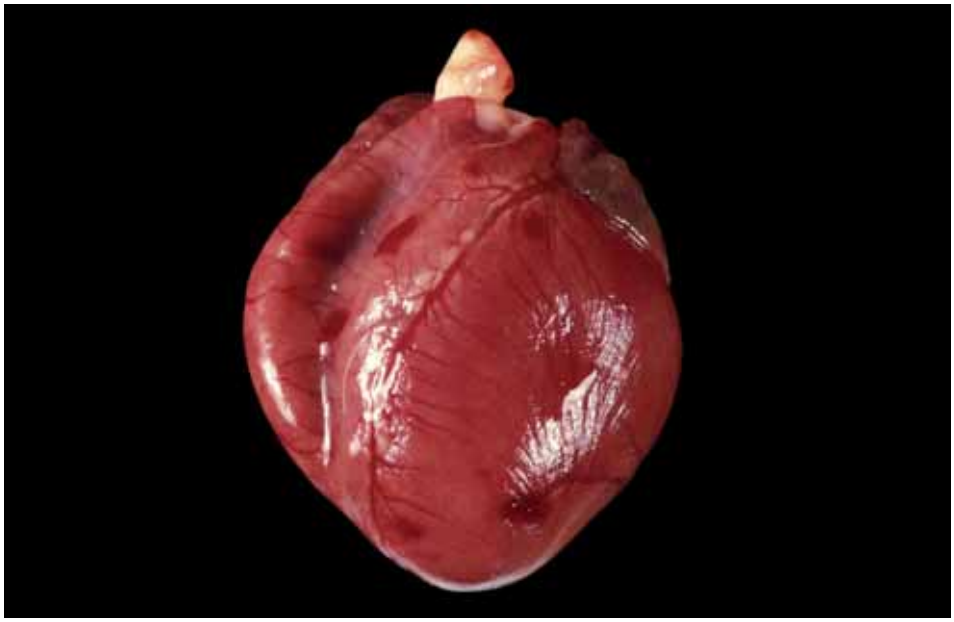

29. **Malattia virale emorragica**. Anche nel cuore è frequente il riscontro di emorragie sub-epicardiche.

30. Polmonite enzootica del coniglio. Pleurite fibrinosa. Le pleuropolmoniti di tipo fibrinoso sono spesso associate a quadri patologici causati da *Pasteurella multocida* e si è solito raggrupparle sotto la denominazione di Polmonite enzootica del coniglio, che in realtà comprende però anche lesioni di tipo catarrale o catarrale-purulemùnto acute o croniche associate a *Bordetella bronchiseptica*, *Chlamydophila* o altri batteri.

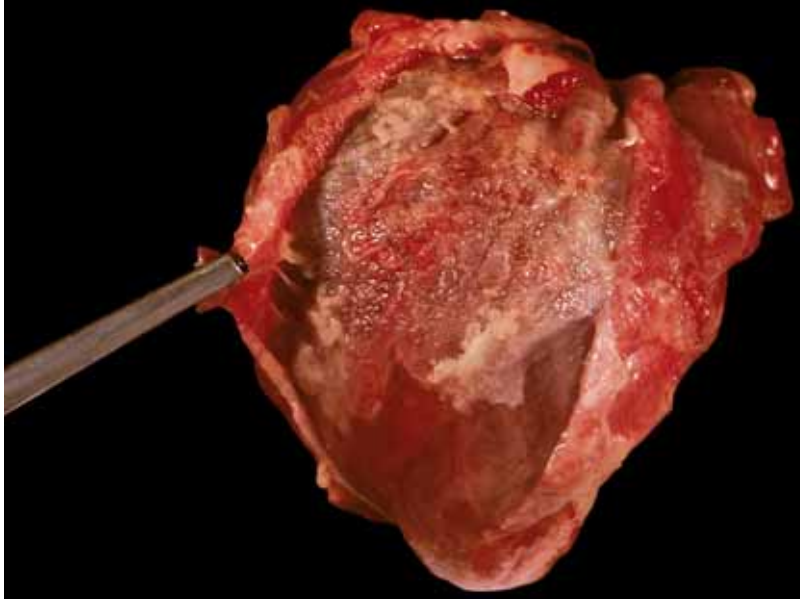

31. Polmonite enzootica del coniglio. Pericardite fibrinosa. Dettaglio di un cuore con evidenti le caratteristiche che definiscono questa lesione. Le pericarditi di questo tipo sono di solito associate a quadri di pleuropolmonite e sono altrettanto frequentemente associate ad infezioni da *Pasterella multocida.*

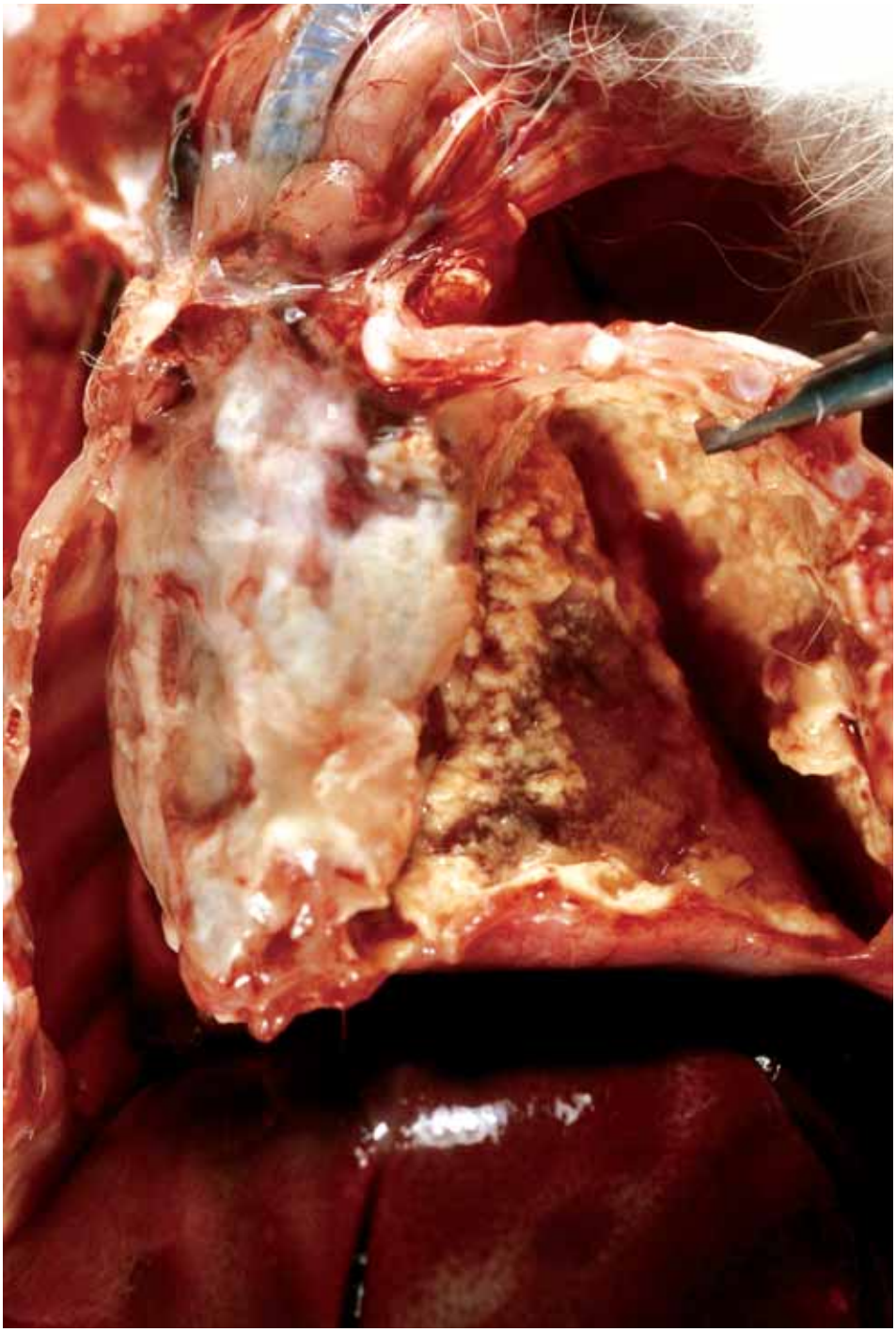

32. Polmonite enzootica del coniglio. Pleurite e pericardite fibrino-purulenta. All'apertura della cassa toracica appare evidente la presenza di abbondante fibrina mista a essudato purulento in questo quadro di polmonite acuta. Anche queste sono lesioni associate ad un'infezione da *Pasteurella multocida.*

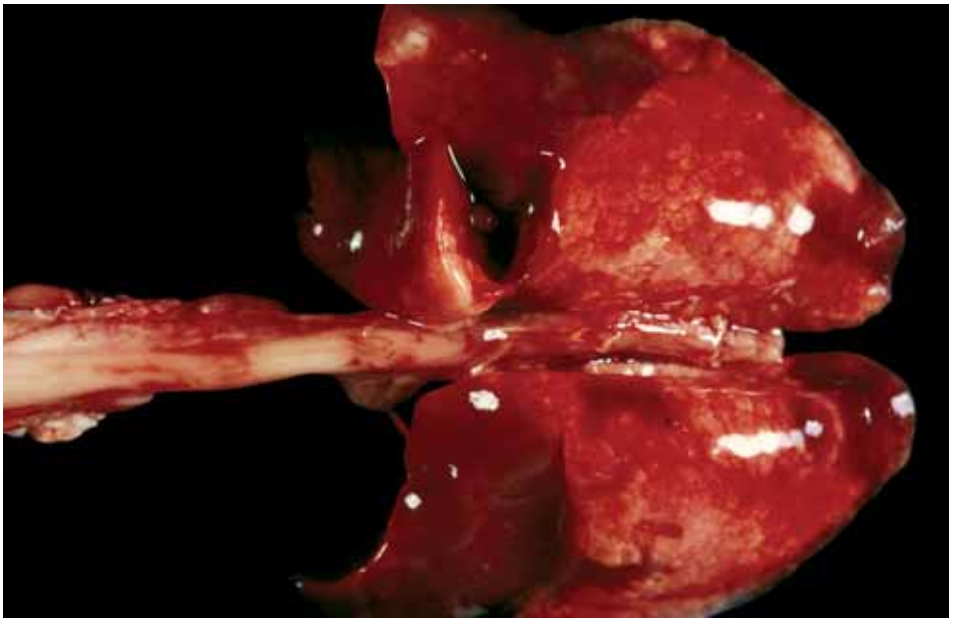

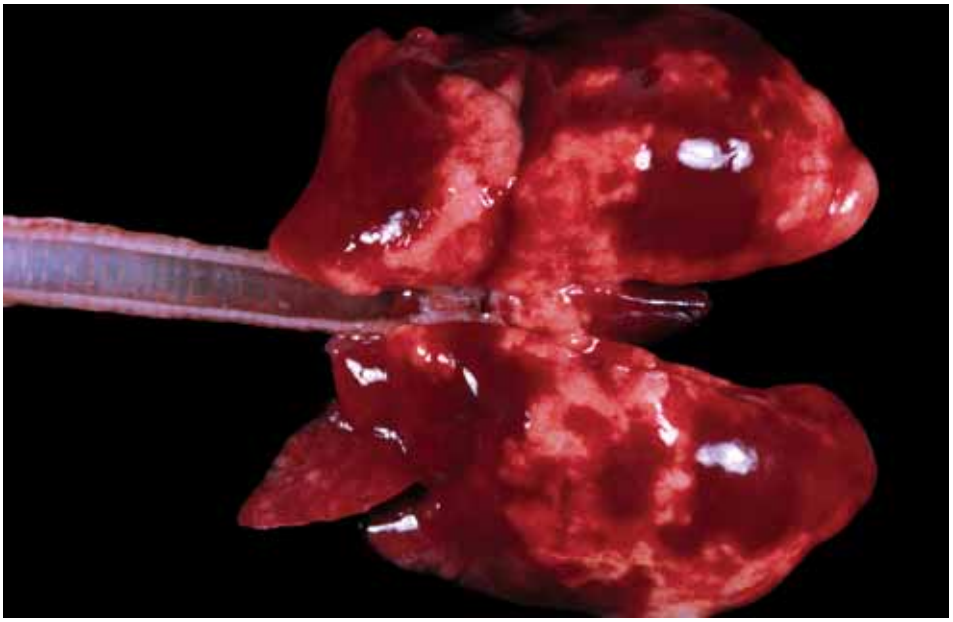

33 e 34. Polmonite enzootica del coniglio. Polmonite catarrale acuta. I quadri di polmonite catarrale acuta sono altrettanto caratteristici di questa patologia. Sono riconoscibili come aree più o meno ampie di colore rosso, aumentata consistenza e superficie di taglio rugosa. *Bordetella bronchiseptica* sembra essere maggiormente responsabile di questo tipo di lesioni.

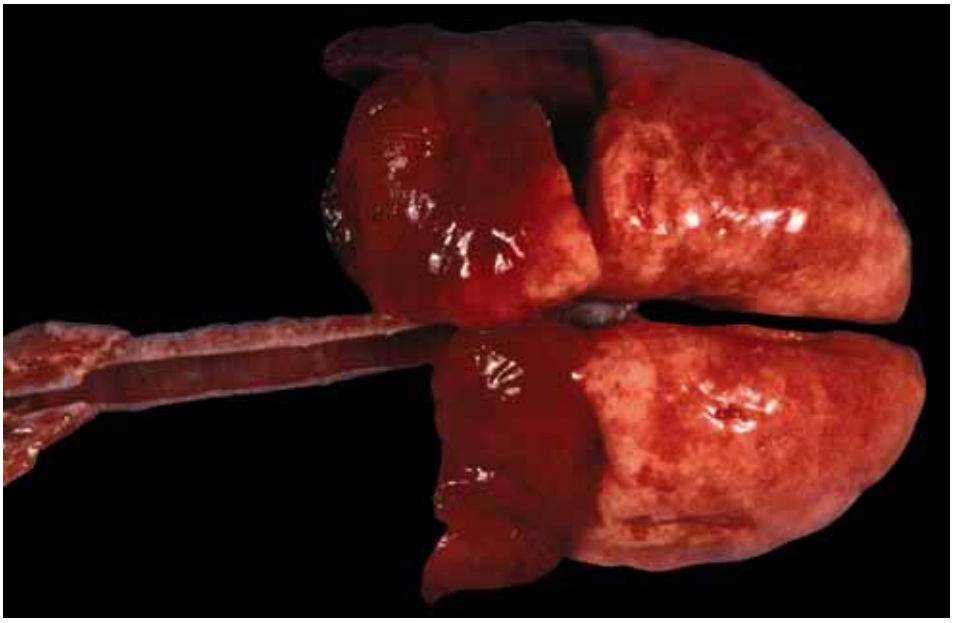

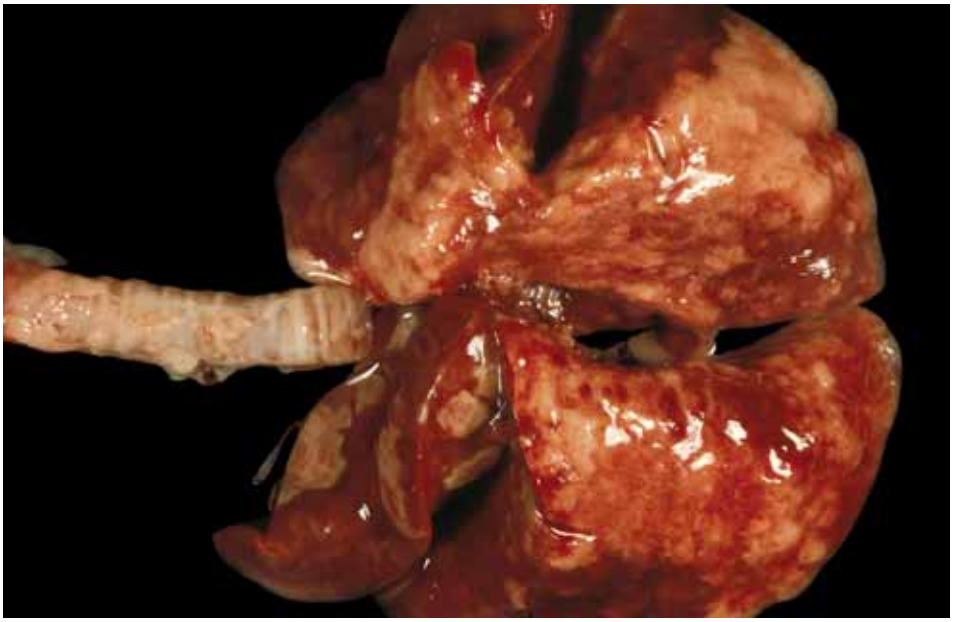

35 e 36. Polmonite enzootica del coniglio. I processi catarrali acuti possono durare a lungo nel tempo e quindi, in questa forma patologica, si possono osservare anche quadri di polmonite catarrale cronica. Il coinvolgimento di micoplasmi nel determinismo di queste forme croniche non è ancora del tutto chiaro.

37. Polmonite enzootica del coniglio. Come abbiamo indicato nelle precedenti immagini le lesioni catarrali acute possono cronicizzate ed in questa immagine abbiamo un altro esempio di polmonite catarrale cronica con aree di colore grigiastro e consistenza aumentata nella parte cranio ventrale dei lobi polmonari.

38. Polmonite enzootica del coniglio. Broncopolmonite purulenta. Le lesioni catarrali croniche possono talora complicarsi e diventare purulente conferendo un colore biancastro alle aree interessate.

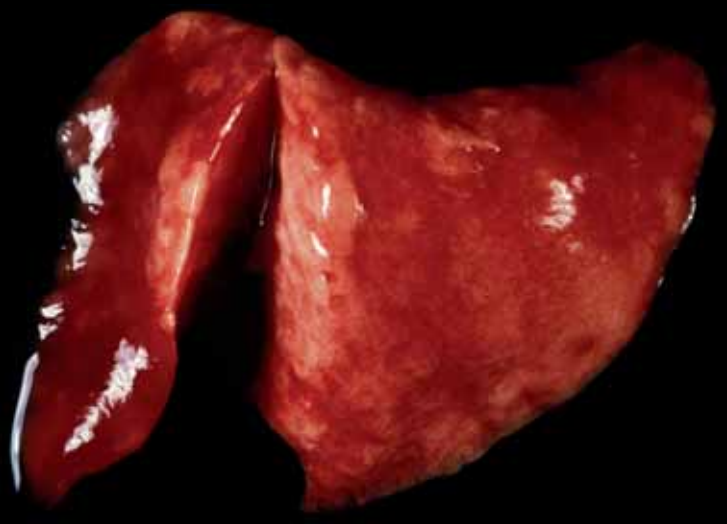

39 e 40. Polmonite interstiziale del coniglio. In alcuni quadri polmonari cronici del coniglio è descritta una lesione polmonare principalmente interstiziale, che tuttavia può essere contemporanea a zone di polmonite catarrale. Non è ancora stato inequivocabilmente accertato il ruolo dei micoplasmi nel determinare questa lesione anche se il loro eziologico sembra comunque importante. Benché venga qui considerato come un processo patologico a sé stante per dargli rilevanza, queste lesioni sono da considerarsi parte integrante del complesso quadro della polmonite enzootica del coniglio.

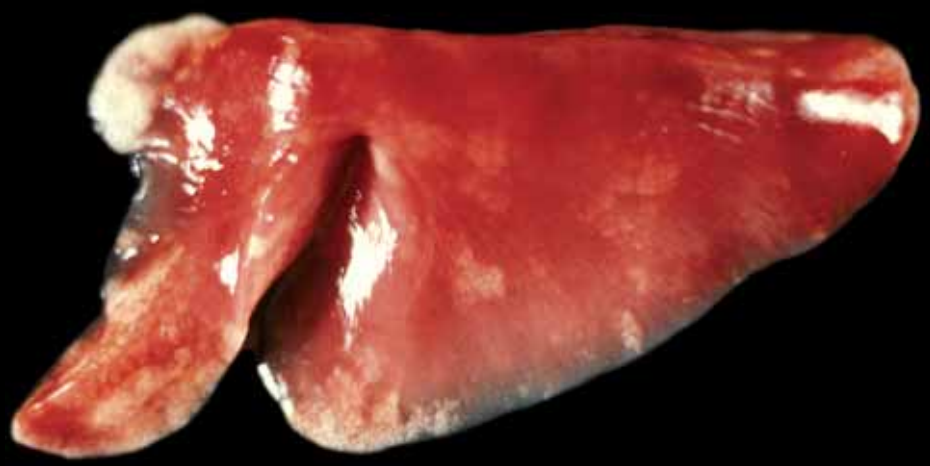

41. Polmonite enzootica del coniglio. Lesioni riferibili a polmonite catarrale nel lobo medio ed enfisema alveolare nel lobo apicale.

42. Mixomatosi. In alcuni casi di mixomatosi del coniglio si possono osservare queste lesioni polmonari ovvero numerose aree di colore rosso distribuite su tutta la superficie polmonare.

43. Cisticercosi viscerale. Cavità addominale di un giovane coniglio adulto, al cui interno si possono osservare numerose vescicole di *Cysticercus pisiformis*, all'interno delle quali si possono vedere gli scolici, sotto forma di punti biancastri.

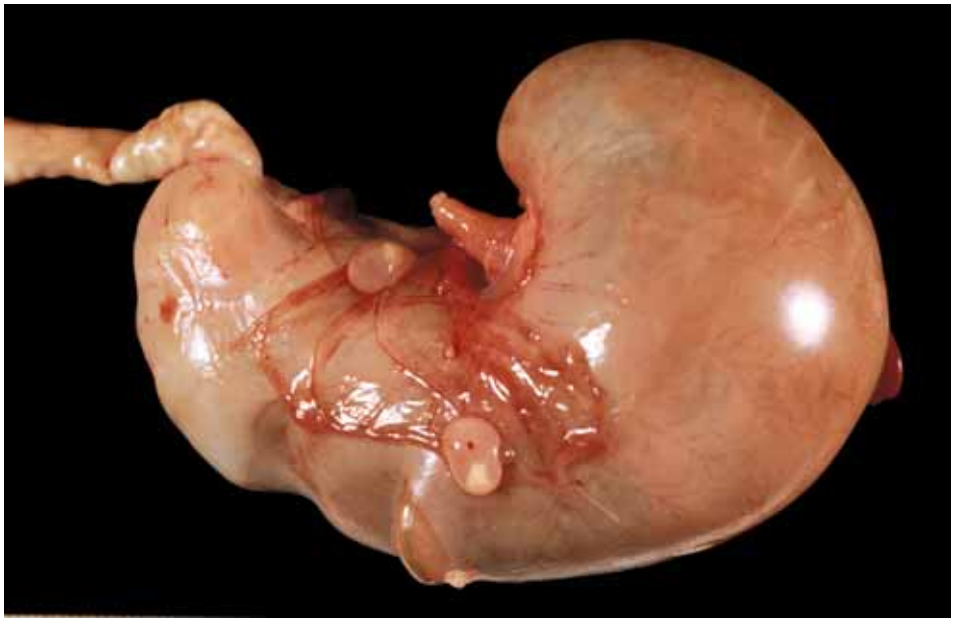

44. Cisticercosi viscerale. Stomaco sulla cui superficie sierosa si osservano adese alcune vescicole di cisticerco. La cisticercosi si presenta più frequentemente in conigli allevati in piccole unità rurali o nei selvatici, mentre è molto rara nel coniglio allevato industrialmente.

45. Colibacillosi. Coniglio con sindrome diarroica; si può vedere la zona perineale imbrattata di feci: in sede necroscopica le anse intestinali si presentano dilatate e con contenuto molto fluido e giallastro.

46. Colibacillosi. Pacchetto intestinale di coniglio in corso di diarrea colibacillare tipica. Si nota l'iperemia dell'intestino tenue ed il contenuto fluido e giallastro.

47. Colibacillosi. Anse intestinali distese di un coniglio, leggermente iperemiche e con contenuto giallastro e fluido, tipici della colibacillosi.

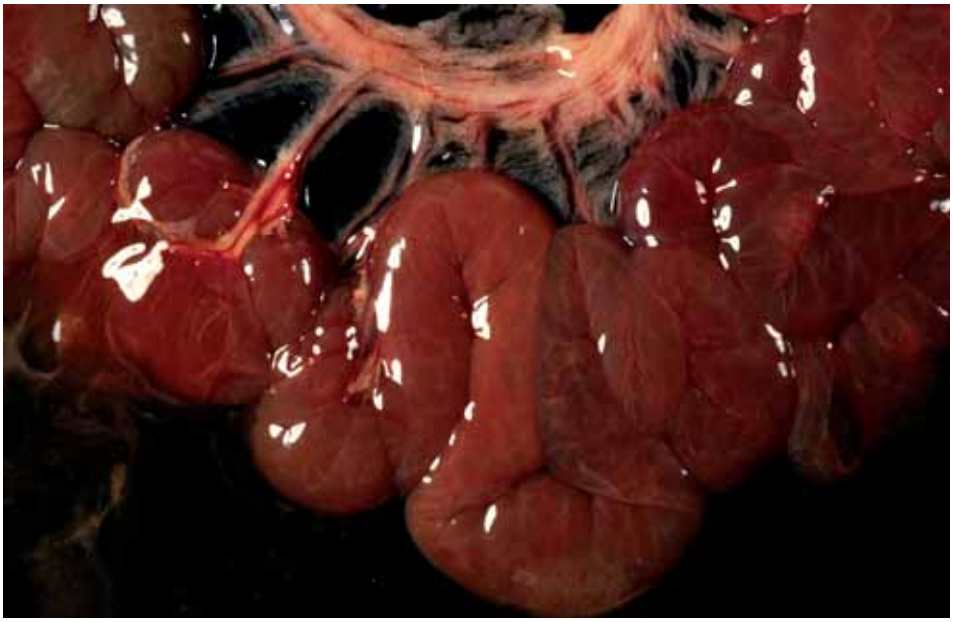

48. Colibacillosi. Dettaglio delle anse intestinali estremamente iperemiche e con contenuto fluido, risultato di un'infezione da *E. coli* enteropatogeno. In questi casi di solito si osserva un'elevata mortalità in conigli lattanti e all'ingrasso.

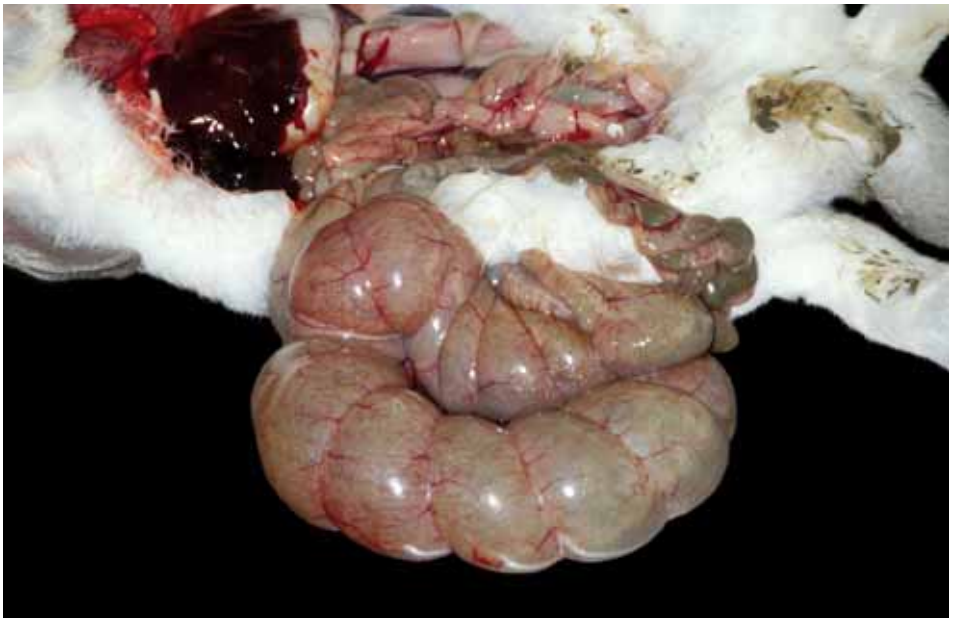

49. Colibacillosi. Cieco con contenuto molto liquido (tiflite catarrale) caratteristico di una colibacillosi indotta da *E. coli* sierotipo O 103.

50. Colibacillosi. Aspetto della mucosa ciecale iperemica in corso di enterite catarrale da colibacillosi.

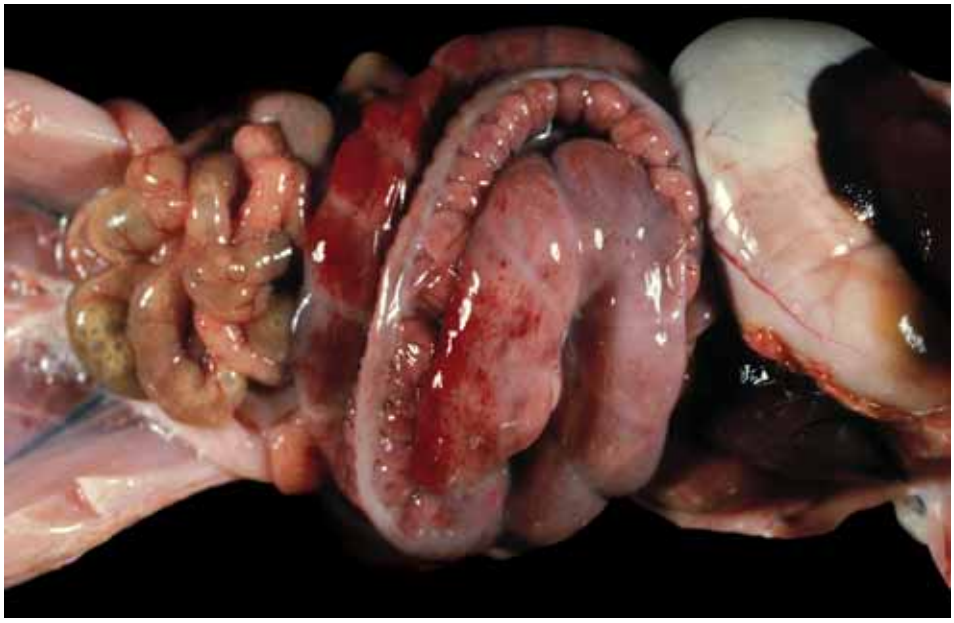

51. Colibacillosi. Cavità addominale di un coniglio all'ingrasso; si possono osservare le intense emorragie sulla sierosa del cieco. Si tratta di un caso associato all'infezione con un ceppo di *E. coli* enteropatogeno ad elevata patogenicità.

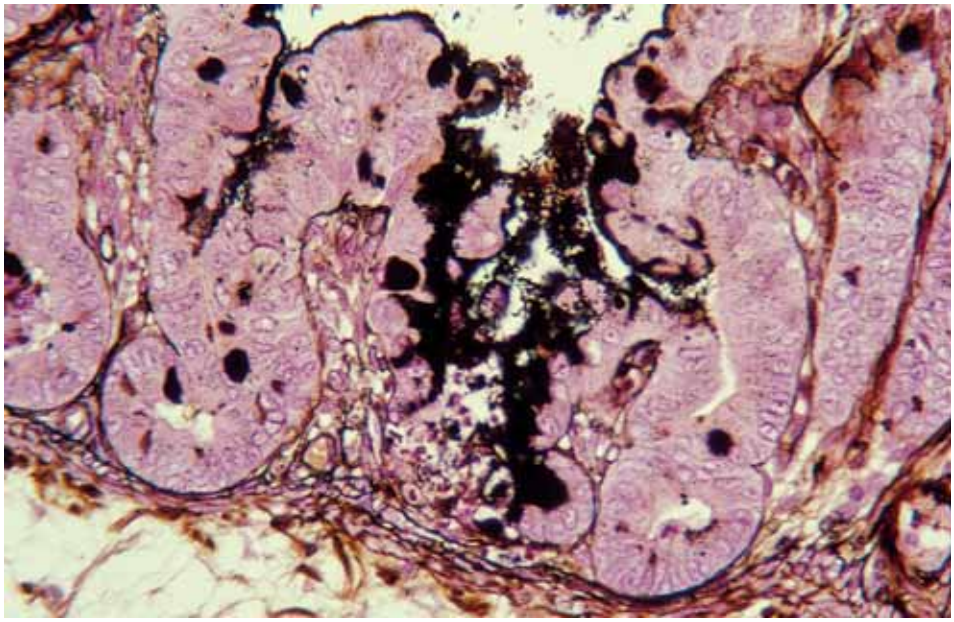

52. Colibacillosi. Microfotografia di intestino tenue che mostra numerosi batteri adesi alla mucosa intestinale (color nero). Impregnazione argentica e contrasto con E.E. 400x.

53. Colibacillosi endotossica. Dettaglio del colon di un coniglio di 45 gg con emorragie sulla sierosa e tiflite emorragica osservati in un caso di colibacillosi.

54. Colibacillosi endotossica. Mucosa del cieco con aspetto iperemico e emorragico. Queste lesioni si osservano in associazione all'infezione con ceppi di *E. coli* enteropatogeno.

55. Enteropatia del coniglio. Anse intestinali distese nelle quali si distingue l'impaccamento del cieco con contenuto secco e indurito. L'origine di questo quadro patologico non è ancora stata chiarita completamente, anche se sembra vi sia un'eziologia multifattoriale, che comprende una disbiosi intestinale, alcuni ceppi di *Clostridium spiroforme* e altri clostridi, così come l'assenza di certi additivi nell'alimentazione.

56. Enteropatia: impaccamento ciecale. In concomitanza con quadri di ileo paralitico è comune osservare contenuti ciecali induriti e secchi, che confermano l'esistenza di una grave alterazione della motilità intestinale. In questo caso si tratta di una carenza assai grave di fibra grezza nella dieta.

57. Enteropatia. Enterite mucoide caratterizzata da un'eccessiva produzione di muco che si accumula nel lume intestinale. Questa lesione è solitamente la conseguenza di un ridotto transito intestinale.

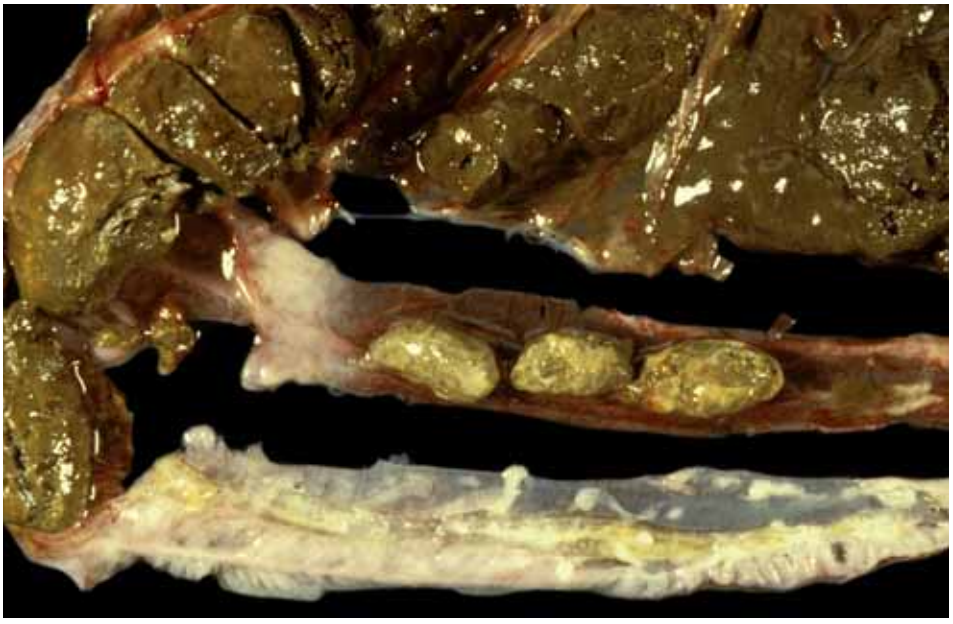

58. Enteropatia del coniglio. Dettaglio della porzione terminale dell'ileo e del cieco con contenuto impaccato. Questa lesione, unitamente all'enterite mucoide, sono le lesioni più frequenti e caratteristiche di questa sindrome.

59. Enteropatia. Il contenuto del colon costituito da abbondante muco trasparente in corso di enteropatia con impaccamento intestinale e enterite mucoide.

60. Enterite mucoide. Aspetto del lume intestinale ripieno di un eccesso di muco trasparente. Tale contenuto anormale può essere osservato in concomitanza con ileo paralitico e rallentamento del transito.

61. **Enteropatia**. Dettaglio del grosso intestino di un coniglio all'ingrasso con la sindrome caratterizzata da impaccamento in alcuni tratti e contenuto mucoide in altri.

62. **Enteropatia**. Zona perianale di un coniglio all'ingrasso imbrattata di feci, nel corso di questa sindrome.

63. **Parassitosi ciecale**. Frammisto al contenuto intestinale si osserva *Passalurus* sp., che è uno dei parassiti più frequenti dei conigli selvatici e degli allevamenti rurali, mentre è una patogeno poco frequente nei conigli allevati industrialmente. Di solito provocano tiflite cronica e sindrome da malassorbimento.

64. **Granulomi parassitari**. Cieco di un coniglio nel quale si intravedono dei punti biancastri attraverso la sierosa del cieco. In questo caso si tratta di granulomi indotti da coccidi, ma lesioni simili possono essere evidenti anche in concomitanza con altre parassitari intestinali.

65. Coccidiosi epatica. Miriade di noduli biancastri prominenti sulla superficie epatica, corrispondenti ad infiammazione dei dotti biliari infestati da *Eimeria stiedae.*

66. **Coccidiosi epatica**. Superficie di taglio di un fegato che mostra colangite e dilatazione dei dotti biliari, il cui lume in molti casi è ostruito per la presenza di essudato catarrale.

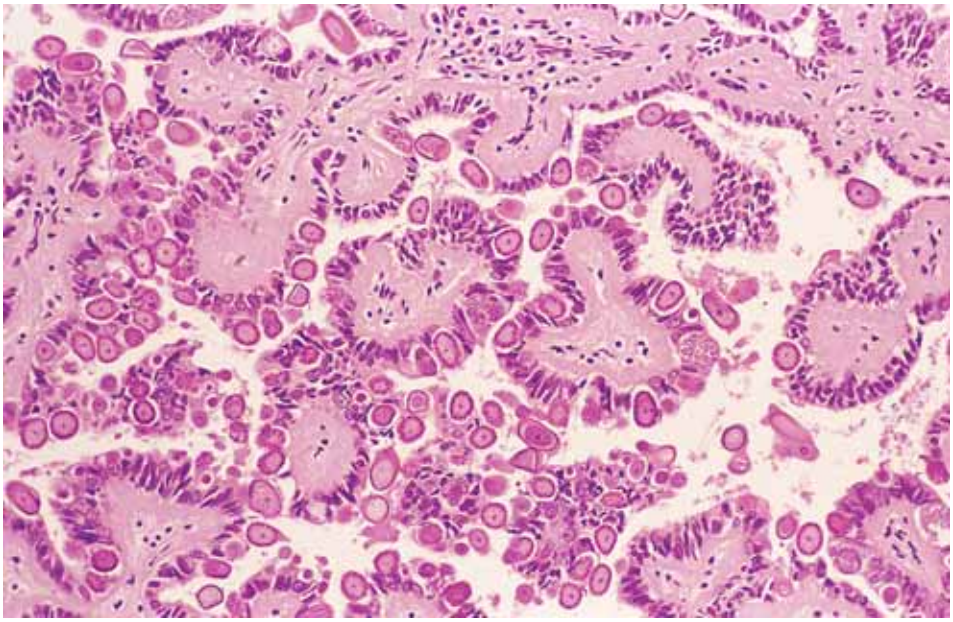

67. **Coccidiosi epatica**. Microfotografia raffigurante condotti biliari iperplastici, con una miriade di oocisti, che parassitizzano le cellule epiteliali, o libere nel lume dei condotti.

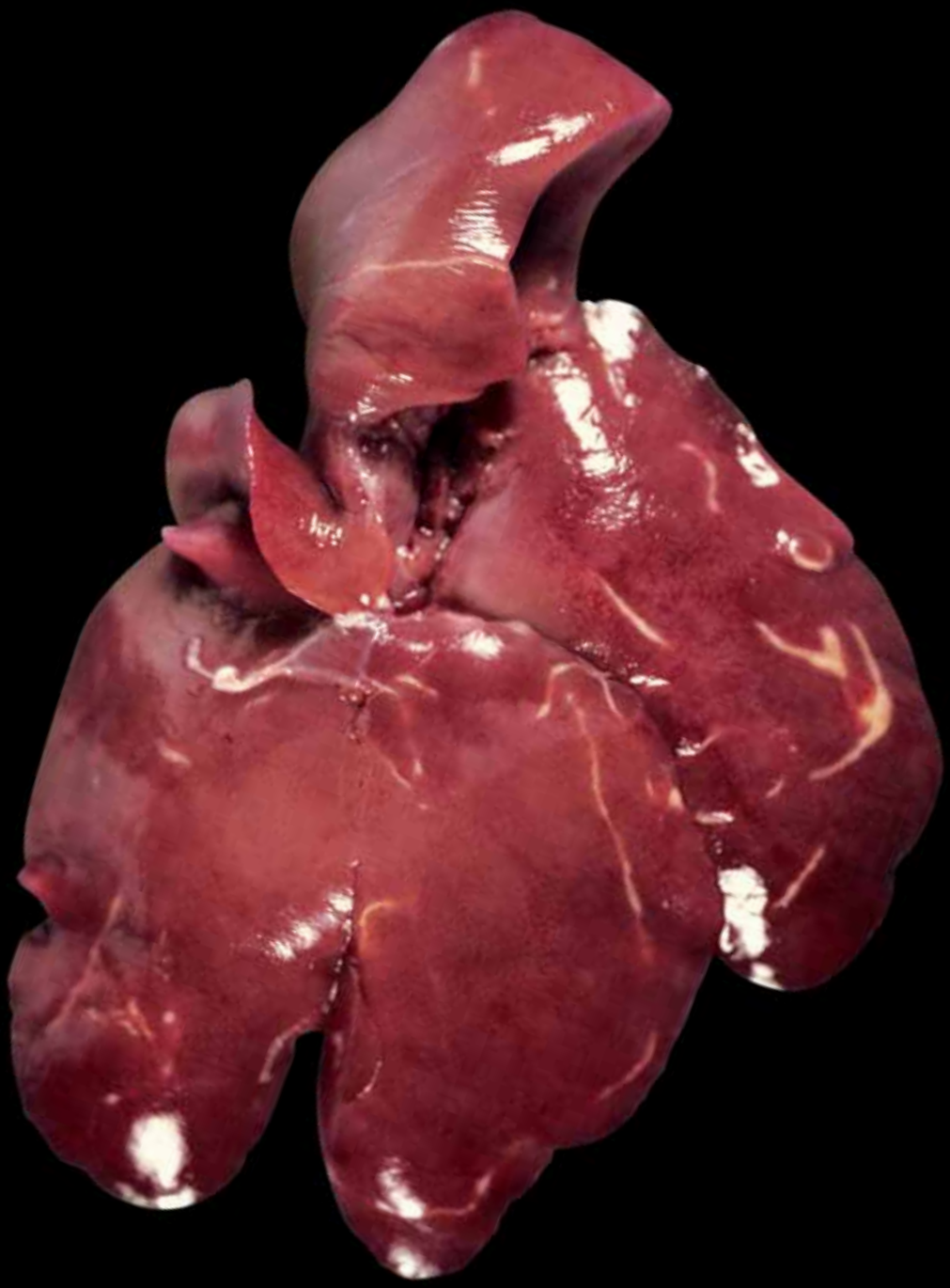

68. Cisticercosi epatica. Tragitti biancastri sulla superficie del fegato causati dal passaggio di *Cysticercus pisiformis*, ovvero della larva di *Tenia pisiformis* del cane e di altri mammiferi. Questo tipo di lesione è frequente nei conigli di allevamenti familiari e rurali ma assai raro nell'allevamento industriale.

69. **Malattia virale emorragica.** Fegato aumentato di volume, più chiaro e con evidenti rotture spontanee, lesioni tipiche della distrofia epatica che si osserva nel corso di questa malattia.

70. Malattia virale emorragica. Milze aumentate di volume e iperemiche tipiche della splenite che si osserva nel corso di questa malattia.

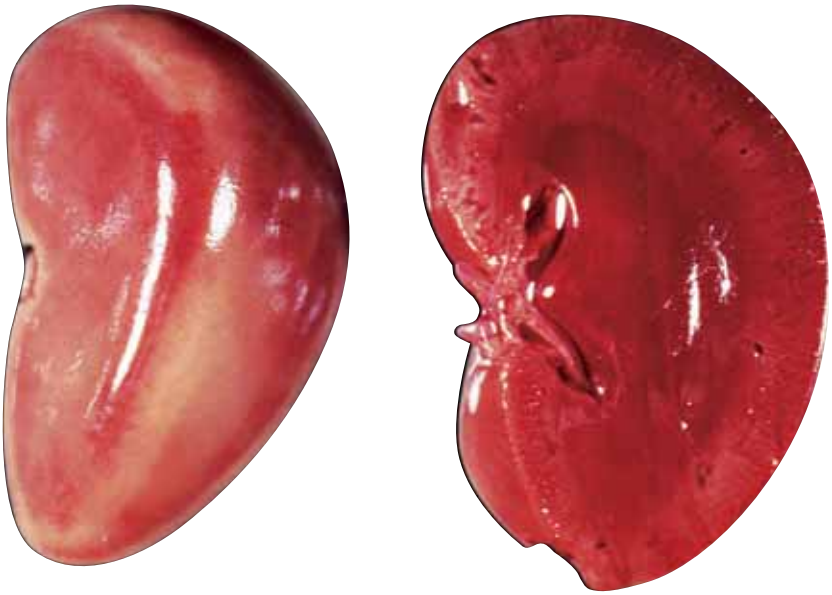

71. Malattia virale emorragica. Reni congesti e più chiari, tipici del quadro associato di tubulonefrosi, glomerulonefrite acuta e shock viremico.

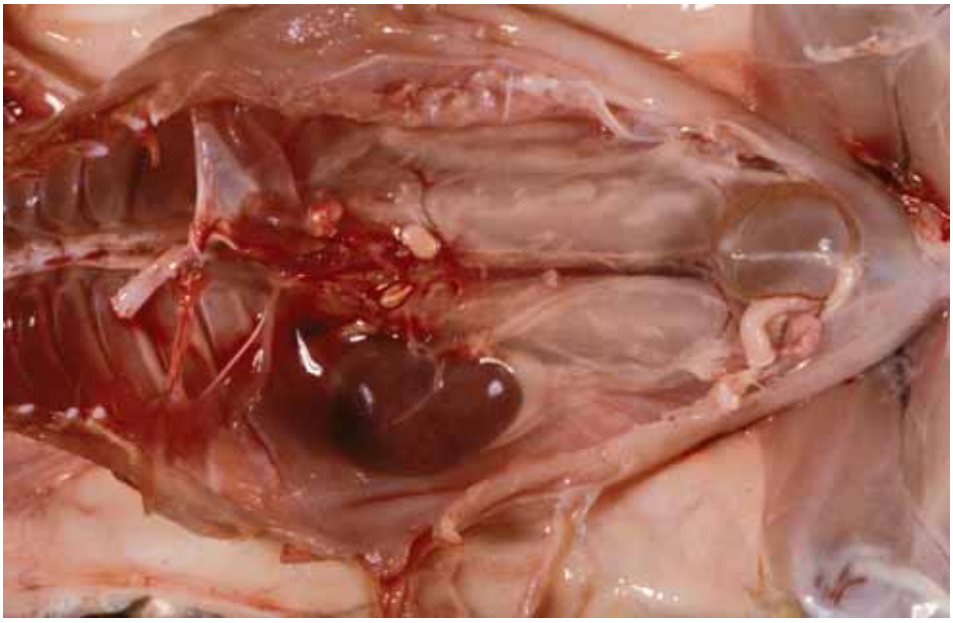

72. Aplasia renale. Cavità addominale e pelvica di un coniglio all'ingrasso, che evidenzia l'assenza di un rene, mentre l'altro appare ipertrofico. Si tratta di un problema congenito che nella maggior parte dei casi si osserva casualmente in sede necroscopica in quanto non causa alcuna sintomatologia.

73. Infarti renali. Infarti acuti del rene caratterizzati dal colore caratteristico e dalla protrusione, rispetto alla superficie, del tessuto renale necrotico. La maggior parte dei casi ha un'origine embolico-metastatica, come in questo caso correlato ad una polmonite da *Pasteurella* sp.

74. Encephalitozoonosi. Nefrite interstiziale a diversi gradi di evoluzione: subacuta (sinistra) e cronica (destra) in corso di infezione da *Encephalitozoon cunicoli.* Le gravi lesioni renali, insieme all'encefalite sono i reperti più significativi di questa forma patologica.

75. Encephalitozoonosi. Zona perineale impregnata di urina da non confondere con feci diarroiche. In corso di encephalitozoonosi, quando si ha una situazione di nefrite terminale, non è infrequente la comparsa di quadri gravi di incontinenza urinaria come quello qui riportato.

76 e 77. Mastite acuta da Pasteurella. Aspetto tumefatto e congestizio di una ghiandola mammaria in lattazione che mostra la zona di impianto edematosa. Sebbene *Pasteurella* sp. sia l'agente patogeno più frequentemente isolato, anche altri batteri come *Staphylococcus* e *E.coli* possono essere responsabili di quadri di mastite.

78. Mastite subacuta da Pasteurella. Immagine del sottocute della fila mammaria di una femmina affetta da agalassia. L'indurimento della mammella e la mancata secrezione lattea sono una frequente conseguenza dell'infezione da *Pasteurella multocida*.

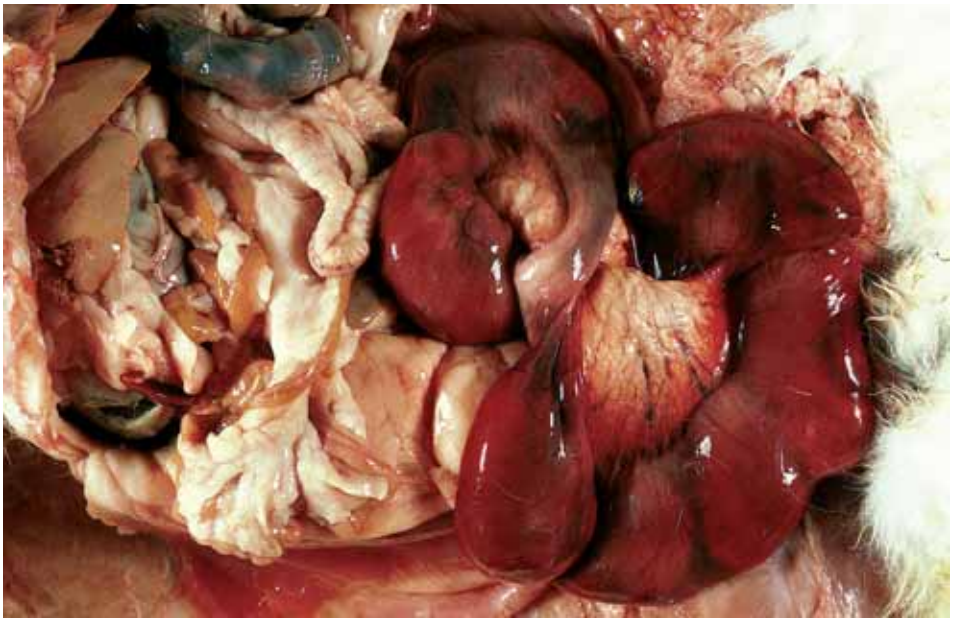

79. Torsione uterina. Coniglia gestante con le corna uterine di colore rosso scuro (iperemia passiva acuta) ed emorragie della sierosa, quali conseguenze di una torsione del corpo dell'utero. Queste torsioni sono frequenti a termine gestazione e rappresentano una causa frequente di mortalità nei riproduttori.

80. Metrite emorragica. Aspetto emorragico dell'endometrio di una coniglia che ha abortito, caso in cui è stata identificata un'infezione da *E. coli.*

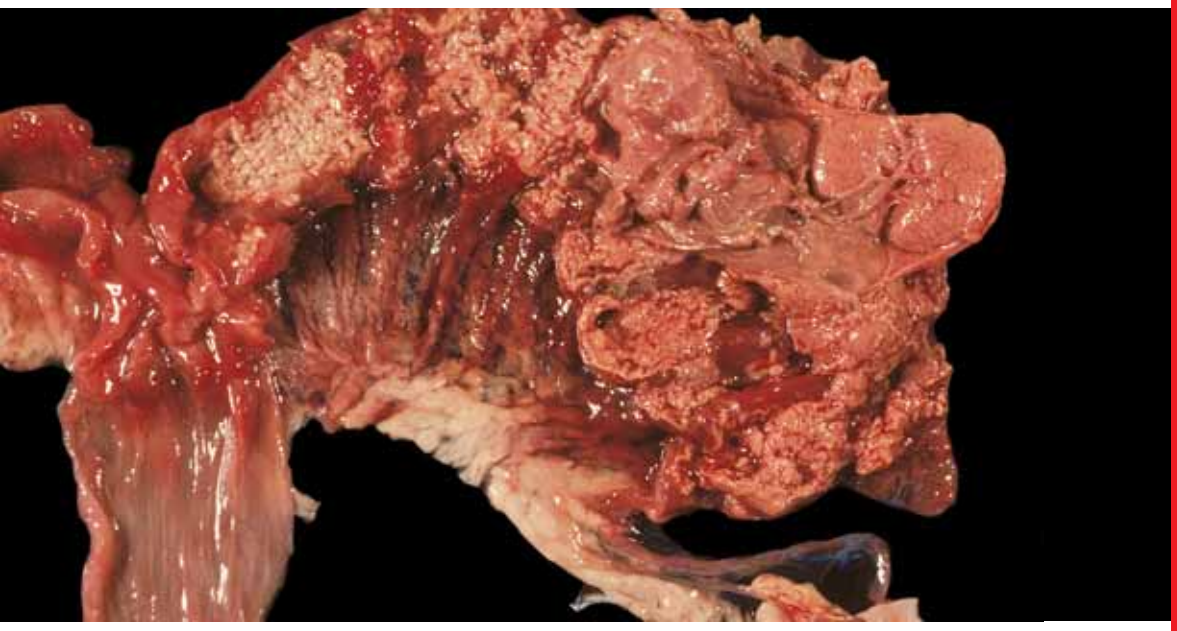

81. Mummificazione fetale. All'interno dell'utero si osservano residui fetali mummificati. Questa situazione è frequente e la causa può essere di natura infettiva, traumatica o meccanica. Rappresenta una delle cause più frequenti di infertilità o di decesso dei riproduttori.

82. Orchite da Pasteurella. Le tuniche testicolari sono rivestite da materiale fibrino-purulento tipico dell'infezione da *Pasteurella* sp.

83 e 84. Encephalitozoonosi. Coniglio giovane che manifesta incoordinazione dei movimenti, alterazione della postura e zoppia dell'arto posteriore sinistro, quale conseguenza dell'encefalite associata alla presenza di *Encephalitozoon cuniculi* nel cervello.

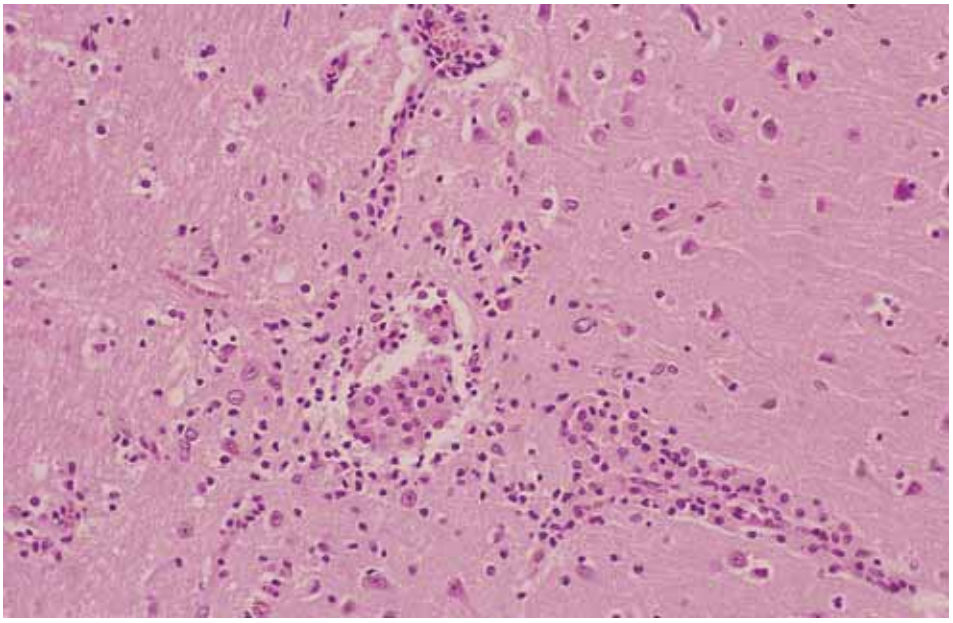

85. Encephalitozoonosi. Microfotografia dell'encefalo di un coniglio giovane sofferente per tale malattia Si può notare l'infiltrazione linfocitaria perivascolare in prossimità di resti del parassita. E.E - 100x.

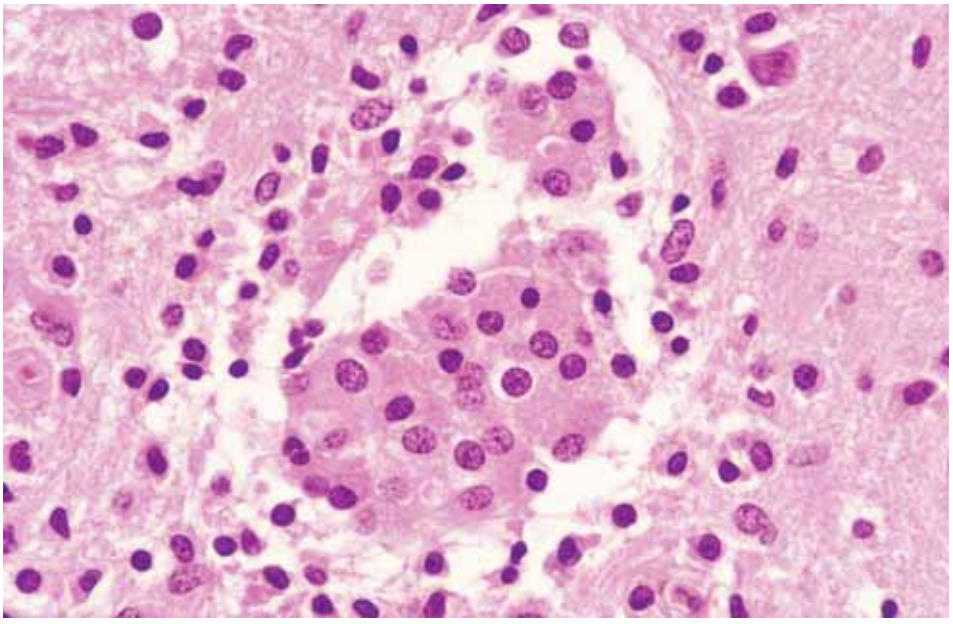

86. Encephalitozoonosi. Dettaglio del caso precedente in cui si può osservare un focus necrotico con presenza di macrofagi nel cui interno sono visibili i resti del microsporidio *Encephalitozoon cuniculi.* E.E. 600x.

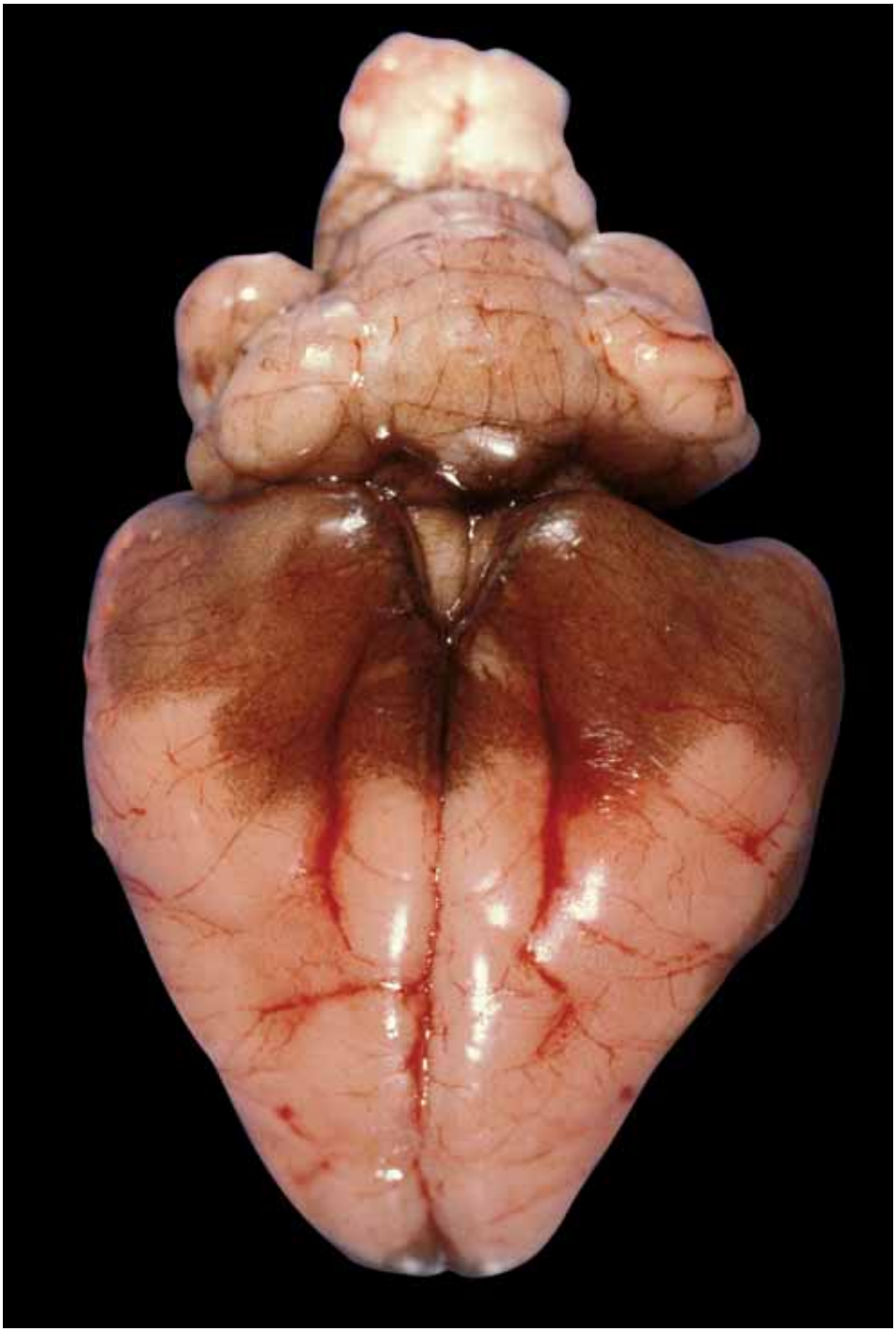

87. Melanosi meningea. Talvolta è possibile osservare una colorazione nerastra della superficie dell'encefalo. Questa alterazione è da causata dall'accumulo di quantitativi rilevanti di un pigmento, la melanina, a livello meningeo. Non determina di solito alcun risvolto patologico.

Indice alfabetico

Lesioni

Aborto 50
Ascessi sottocutanei 16
Acari 15
Agalassia 49
Alghe 19
Aplasia renale 46
Areazione 19
***B**ordetella bronchiseptica* 21, 23, 25
Broncopolmonite purulenta 27
Calicivirus 20
Chlamydophila 23
Cieco, impaccamento 36, 37
Cisticercosi epatica 43
Cisticercosi viscerale 30
Clostridium spiroforme 36
Coccidiosi 40, 41, 42
Coccidiosi epatica 41, 42
Colangite 42
Colibacillosi endotossica 35
Colibacillosi 31, 32, 33, 34, 35
Condotti biliari, infiammazione 41
Congestione renale 45
Congiuntivite 11, 12
Croste 13, 15
Cysticercus pisiformis 30, 43
Dermatite alopecia 14
Diarrea 31
Disbiosi intestinale 36
Distrofia epatica 44
***E**. coli* 33, 34, 35, 36, 48, 50
Edema sottocutaneo 18
Eimeria stiedae 41
Emorragie 20, 22, 35, 50
Emorragie sub-epicardiche 22
Emorragie sulla sierosa ciecale 34
Emorragie tracheali 21
Encephalitozoonosi 47, 52, 53
Encephalitozoon cunicoli 18, 47, 52, 53
Enterite catarrale 33
Enterite mucide 37, 39
Enteropatia 36, 37, 38, 39
Epistassi 20
Erosioni 17
Essudato 9, 10
Fibroma cutaneo 18
Fosse nasali 20
Glomerulonefrite 45
Granuloma parassitario 40
Ileo paralitico 36, 38
Ipertrofia renale 46
Incontinenza urinaria 47
Incoordinazione 52
Infarto renale 46
Intestino, impaccamento 38, 39
Leporipoxvirus 8
Lepre 18
Malassorbimento 40
Malattia virale emorragica 20, 21, 22, 44, 45
Mastite acuta 48
Mastite subacuta 49
Mastite 16
Melanosi meningea 54
Metrite emorragica 50
Micoplasmi 26, 28

Mixomatosi 8, 9, 10, 11, 12, 13, 29
Mummificazione fetale 51
Necrosi renale 46
Nefrite interstiziale 47
Noduli 16, 18
Oocisti 42
Orchite 51
Otite esterna 15
Palpebre, lesioni 9, 10
Parassiti ciecali 40
Passalurus 40
Pasteurella 16, 46, 48, 51
Pasteurella multocida 23, 24, 49
Pericardite fibrinosa 23
Petecchie 22
Piaghe podali 17
Pigmentazione 19
Placche nodulari, orecchio 12, 13
Pleurite fibrino-purulenta 24
Pleurite fibrinosa 23
Pododermatite ulcerativa 17
Polmonite catarrale acuta 25, 26, 27
Polmonite catarrale cronica 26, 27
Polmonite catarrale 28
Polmonite enzootica 23, 24, 25, 26, 27, 28
Polmonite interstiziale 28
Polmonite 16, 24, 46
Poxvirus 8
Prototeca 19
Psoroptes 15
Rinite batterica 21
Rinite mucopurulenta 21
Rogna 15
Scolici 30
Shock viremico 45
Splenite 45
Staphylococcus 48
Starnuti 21
***T**aenia pisiformis* 43
Tiflite catarrale 33
Tiflite cronica 40
Tiflite emorragica 35
Tigna (dermatomicosi) 14
Torsione uterina 50
Transito intestinale 38
Tubulonefrosi 45
Tumefazione, ano-genitale 11
Tumefazione, testa 8
Ulcere 13, 17